Deciduale Graviditäts-Reaktion bei Adenomyosis.

Inaugural-Dissertation

zur

Erlangung der Doktorwürde

der

hohen medizinischen Fakultät

der

Bayerischen
Friedrich-Alexanders-Universität Erlangen

vorgelegt von

Paula Bollendorf
aus Oberhausen (Rhld.)

Tag der mündlichen Prüfung: 13. Mai 1929.

1929
Buchdruckerei Karl Döres, Erlangen, Jägerstraße 3
Telefon 521

Dekan: Universitäts-Professor Dr. Arnold Spuler.
Referent: Oberarzt Privatdozent Dr. Rudolf Dyroff.

R. UNIV.
BIBLIOTHEEK
LEIDEN

Unter Adenomyosis, ein Begriff, den Robert Meyer und Frankl einführten, versteht man eine diffuse Vergrößerung des Uterus im ganzen oder in umschriebenen Partien infolge heterotoper Epithelwucherungen mit begleitender Bindegewebes- oder Muskelhyperplasie. Die Diagnose einer Adenomyosis kann klinisch nie mit Sicherheit gestellt werden, da eine scharfe Abgrenzung des Krankheitsbildes nicht möglich ist. Nur durch eine genaue mikroskopische Untersuchung kann die Diagnose „Adenomyosis" gesichert werden. Albrecht zergliedert die Adenomyosis nochmals in eine Adenomyosis interna, wenn die heterotopen Drüsenwucherungen innerhalb von Uterus- und Tubenwand lokalisiert sind und in direktem Zusammenhang mit der Schleimhaut dieser Organe stehen und in eine Adenomyosis externa, wenn die endometrioiden Wucherungen, außer Zusammenhang mit Uterus- und Tubenschleimhaut, in den äußeren Wandschichten dieser Organe, im Ovarium, am visceralen oder parietalen Peritoneum der Unterbauchgegend, endlich extraperitoneal im Nabel oder in der Leiste lokalisiert sind. Diese Einteilung hat sich jedoch bis heute noch nicht recht eingebürgert. Es muß ihr jedenfalls der Vorwurf gemacht werden, daß sie ganz schematisch abtrennend, genetisch verschiedenes in eine Gruppe zusammenfaßt.

Dem Begriff der Adenomyosis unterzuordnen wäre der des Adenomyoms, worunter man eine scharfbegrenzte, solide oder cystische Doppel- bzw. Mischgeschwulst versteht, welche aus einer gleichzeitigen gemeinsamen Wucherung von Drüsen- und Muskelelementen entsteht und zwar werden die Drüseneinlagerungen entweder unmittelbar von den Muskelfasern umgeben oder sie liegen in einem zellreichen, cytogenen Gewebe, das dem Endometrium, besonders dem kindlichen, gleicht. An dieses schließen sich dann außen die Muskelbündel an. Das „echte" Adenomyom im eigentlichen Sinn des Wortes fordert eine mehr gleichmäßige Beteiligung des drüsigen und muskelzelligen Bestandteils am Aufbau der Geschwulst. Jedoch sind diese „echten" Adenomyome recht selten. In den meisten bisher als Adenomyome des Uterus beschriebenen Fällen handelt es sich um eine Adenomyosis.

Bezüglich ihrer Genese stand die Adenomyosis lange Zeit im Vordergrund des wissenschaftlichen Interesses. Auch heute ist die Frage ihres Ursprungs noch nicht völlig geklärt, denn immer noch stehen sich einige Theorien streitend gegenüber, ohne daß sich eine endgültig durchzusetzen vermöchte. Man teilt die Adenomyosis nach ätiologischen Gesichtspunkten ein, indem man sie herleitet: 1. von der Urniere, 2. vom Wolff'schen Gang, 3. von der Schleimhaut und 4. vom Serosaepithel.

Für die mesonephrische Adenomyosis trat v. Recklinghausen ein. Er glaubte, die Abstammung von Urnierenkeimen annehmen zu dürfen. Er war der Ansicht, die paroophoralen Teile des Wolff'schen Körpers hätten sich mit den Müller'schen Gängen verschmolzen. Als Beweis seiner Ansicht führte von Recklinghausen vor allem die mikroskopische Ähnlichkeit des Strukturbildes

einer Adenomyosis und der Urniere mit ihren Überresten, nämlich dem Parovarium und Nebenhoden an und zwar fand er ebenso wie in der Urniere und ihren Überresten auch bei der Adenomyosis eine kammartige Anordnung der Drüsenröhrchen, die bedingt sei durch die zahlreichen, beinahe parallel laufenden mit cystenartigen Endkolben versehenen Seitenäste, die alle auf einer Seite in den ampullenartigen Hauptkanal münden. Sodann fand er auch bei der Adenomyosis Flimmerepithel in den mittleren Abschnitten der Kanälchen und ebenso Pigmentkörnchen im Lumen der Kanälchen und im Stroma. Er wies weiter auf das Vorkommen von Pseudoglomeruli hin. Diese sind gefäßreiche, kugelige oder halbkugelige Erhebungen in den Endkolben und Schlauchampullen und sollen nach von Recklinghausen's Meinung den Involutionsformen der Glomeruli der Urniere entsprechen, wie sie A. Czerny im Giraldès'schen Organ geschildert hat. Als weiteren Beweis seiner Lehre führte von Recklinghausen die Tatsache an, daß die Urnierenadenomyosis als Lokalisation am Uterus die dorsale Wand und zuweilen die äußeren Wandschichten bis hinauf zum Scheitel des Fundus bevorzugt. An den Tubenwinkeln säße sie auch mit Vorliebe an der dorsalen Wand und in der Außenschicht. Dies erkläre sich, meinte von Recklinghausen, aus dem Lageverhältnis zwischen Urniere, Müller'schen und Wolff'schen Gängen im Fetalleben, indem an der Umbiegungsstelle des Müller'schen Ganges dort, wo er sich mit der Urniere kreuzt, Teilchen der Urniere sich den Müller'schen Gängen einverleiben könnten. Schickele fand auch in den Tuben versprengte Urnierensystemteile. Die inguinale Adenomyosis, die mit dem Urnierenleistenband d. i. dem ligamentum rotundum zusammenhängt (nach

Aschoff) und die sehr seltene Adenomyosis des ligamentum ovarii proprium (nach Robert Meyer) und solche der ligamenta lata werden ebenfalls auf Urnierenkeime zurückgeführt. Diese Urnierenhypothese von v. Recklinghausen fand bald zahlreiche begeisterte Anhänger und nur wenige Gegner. Einer der ersten und eifrigsten Anhänger dieser Theorie war L. Pick, dem noch viele bedeutende andere, wie Aschoff, Pfannenstiel und Schickele folgten. Jedoch nach nicht allzulanger Zeit wurden Zweifel über die Urnierenhypothese laut. Als erster wagte Koßmann 1897 die Urnierenhypothese anzugreifen und er brachte sie auch ins Wanken. Lubarsch und Cohen konnten alsdann bald zeigen, daß eine mesonephrische Adenomyosis und eine, die von der Schleimhaut hergeleitet werden muß, histologisch das gleiche Bild liefern können, denn sie fanden den an die Urniere erinnernden Bau auch bei der Adenomyosis, die mit der Schleimhaut des Uterus zusammenhängt. Robert Meyer befaßte sich näher mit der Sache und kam bald zu dem Ergebnis, daß als Beweis für die Abstammung von Urnierenresten auf gar keinen Fall die morphologischen Merkmale der Drüsenbilder herangezogen werden dürfen. Er behauptete, die Drüsenformen bei der Adenomyosis seien mechanisch bedingt durch das Menge- und Wachstumverhältnis des drüsigen und myomatösen Bestandteils, sowie durch die jeweils vorhandenen Gewebswiderstände. Die gleichen Bilder könne man auch unter den gleichen Bedingungen bei einer Adenomyosis an beliebigen anderen Stellen beobachten. Durch diese Beobachtungen Robert Meyers wurde der Urnierenhypothese bereits der Boden entzogen. Bald schlossen sich der Ansicht Robert Meyers auch die meisten der früheren Anhänger der Urnierenhypothese an. Nun hatte v. Recklinghausen

als weitere Stütze seiner Hypothese angeführt, daß die Adenomyosis sich mit Vorliebe am Dorsum und Fundus uteri und in den Tubenwinkeln lokalisiere. Diesem Argument sprach bereits Koßmann die Beweiskraft ab, indem er feststellte, daß auch die gewöhnlichen Kugelmyome die dorsale Wand bevorzugten. Um auch in dieser Hinsicht einen einwandfreien Gegenbeweis führen zu können, machten sich wieder Robert Meyer und Frankl an mühevolle histologische Untersuchungen, die auch von Erfolg gekrönt waren. Frankl konnte durch Nachweis des Vorkommens einer Adenomyosis am Fundus zeigen, daß sie an Stellen aufgefunden wird, die keine näheren topographischen Beziehungen zum Wolff'schen Körper haben, also mit der Urniere genetisch nichts zu tun haben können. Robert Meyer glaubte, die einzige Gegend des Uterus, welche ihrer Lage nach geeignet wäre, versprengte Urnierenreste aufzunehmen, seien die Uterushörner, denn die normale Urniere reiche nur bis zu den Ansätzen des ligamentum ovarii proprium und des ligamentum ovarii rotundum am Uterushorn herab. Cohen lehnt die mesonephrische Herkunft der Adenomyosis im Gegensatz zu Robert Meyer vollkommen ab. Die Möglichkeit einer mesonephrischen Herkunft besteht darnach entwicklungstopographisch nur bei der Adenomyosis des ligamentum ovarii proprium und Robert Meyer nimmt an, daß diese Urnierenkeime durch abnorme Lagerung von Urnierenblastem oder durch nachträgliche Wucherung von Urnierenteilchen dorthin gelangen. Bei jeder anderen Adenomyosis ist nach Robert Meyer die Urnierenabstammung unbewiesen oder geradezu auszuschließen.

Es erschien zudem seltsam, daß im Hinblick auf die paroophorale Genese der Adenomyosis nicht öfters Adenomyosisbildung an solchen Stellen beobachtet

wurde, welche notorisch Urnierenreste enthalten, also im ligamentum latum, ausgehend vom Epoophoron; Waldeyer wollte dieses Verhalten aus Gründen ungleichartiger Differenzierung von Epoophoron, womit seiner Ansicht nach der Überrest des sexualen und Paroophoron, womit der Überrest des ursprünglich sekretorischen Urnierenteils gemeint war, erklären. Aschoff zweifelte jedoch mit Recht die Berechtigung dieser physiologischen Trennung nach Waldeyer an und L. Pick fand dann auch bald darauf einen Fall einer autochthonen Adenomyosis des breiten Mutterbandes, welches alle Urnierencharakteristika jener paroophoralen Adenomyosis trug und vom Epoophoron abzuleiten war. Auch Urnierenteile, die in den Ovarien liegen, sollen nach Breus die Fähigkeit besitzen, Adenomyosis von wohl charakterisiertem Bau zu erzeugen.

An zweiter Stelle wäre von der Adenomyosis zu sprechen, als deren Ausgangspunkt Reste des Wolff'schen bzw. des Gartner'schen Ganges angenommen werden. Breus war es, der diese Ansicht vertrat: seiner Meinung nach lokalisiere sich die Adenomyosis mit besonderer Vorliebe im cervicalen Abschnitte des Uterus, eben dort, wo der Wolff'sche bzw. Gartner'sche Gang Ausstülpungen und drüsenschlauchartige Endäste aufweise. Breus und auch Jaschke beschrieben zudem Cysten des Gartner'schen Ganges am Uterus. Auch wurde eine Adenomyosis der Scheide nahe dem Scheidengewölbe auf den Wolff'schen Gang zurückgeführt. Für die Annahme der Enstehung der Adenomyosis aus Resten des Wolff'schen bzw. Gartner'schen Ganges kommt nach der Ansicht Robert Meyers auf Grund seiner eingehenden Darstellung des Verlaufs dieser Gänge entwicklungstopographisch nur eine Lagerung der Adenomyosis im ligamentum latum oder den seit-

lichen Abschnitten von Cervix und Vagina in Betracht. Daraus ist nach seiner Ansicht zu ersehen, wie gering die Bedeutung embryonaler Gewebseinschlüsse für die spätere Entstehung einer Adenomyosis zu veranschlagen ist. Schließlich muß man auch zugeben, daß es etwas anderes ist, ob solche rudimentären Kanälchen isoliert im lockeren Gewebe der Mesosalpinx liegen oder dem Muskelblock des Uterus dicht an- oder gar eingelagert sind. Es ist einleuchtend, daß im letzteren Falle leichter Bedingungen entstehen können, die zur Proliferation anregen, zumal die Gebilde in dieser Nachbarschaft wohl auch den cyklischen Einflüssen vermehrt unterworfen sind.

Die heute am meisten anerkannte Theorie ist die Abkunft der Adenomyosis von der Schleimhaut. Als Ausgangspunkt kommen hier die Müller'schen Gänge bzw. die drüsenhaltige Schleimhaut derselben in Betracht; die Adenomyosis kann nach dieser Theorie teils durch abnorme Tiefenwucherungen der Drüsen, durch fetale Sproßbildungen des Müller'schen Gangepithels oder auch durch mehrfache Anlage des Müller,schen Ganges entstehen, teils auch durch embryonal versprengte Schleimhautkeime, also Drüsen und cytogenes Gewebe oder embryonale Verirrung von Drüsenanlagen, teils aber auch durch postembryonale Abschnürung von Uterindrüsen oder Neubildung von seiten der Schleimhautdrüsen, die sich durch kontinuierliches Auswachsen oder Einsenken vom Endometrium aus in der Muskulatur entwickeln. Man findet diese Art der Adenomyosis vor allem am Uteruskörper lokalisiert. Cullen behauptet wohl mit Recht, daß sie das „Gros" der Adenomyosisfälle bildet. Zwar beobachtete man sie auch an den Tuben, nach Tusini sogar im ligamentum latum. Man ist sich heute noch nicht einig, ob nicht gleichwohl die Adenomyosis der Tube viel häufiger

auf diese Art als aus mesonephrischen Sprengstücken entsteht. v. Recklinghausen selbst konstatierte bei einigen Fällen von Adenomyosis den Zusammenhang mit der Uterusschleimhaut und gab diese Möglichkeit für einen kleinen Teil der Uterusadenomyosis zu. Schröder war im Jahre 1892 bereits der Ansicht, daß die Adenomyosis des Uterus und der Tuben durch eine postembryonale Absprengung und Abschnürung von Drüsenteilen entsteht. Robert Meyer konnte uns in seinen zahlreichen Arbeiten zeigen, daß Schleimhautheterotopie im Uterus ein ganz alltäglicher Befund sei und zwar handelt es sich in den weitaus meisten Fällen um ein Einwachsen der Schleimhautepithelien entlang den Muskelinterstitien, den Blut- oder auch den Lymphgefäßverzweigungen. Den Zusammenhang der heterotop wuchernden Drüsen mit der Uterus-Schleimhaut konnte Robert Meyer besonders schön und einwandfrei am graviden Uterus, von dem später die Rede sein soll, nachweisen. Der Ansicht Robert Meyer's schlossen sich immer mehr Anhänger an, wie Opitz, Sitzenfrei und Pforte.

Eine Gesetzmäßigkeit bezüglich der Lokalisation der Adenomyosis des Uterus besteht nicht; sie lokalisiert sich an ganz verschiedenen Stellen, doch bevorzugt sie die zentralen Schichten des corpus uteri. Nun wurden aber schon öfters Fehlbildungen des Wolff'schen Ganges beschrieben, die eine oder mehrere Verbindungen zum Müller'schen Gang erkennen ließen. Wenn sich in solchem Fall eine Adenomyosis eingestellt hätte, so hätte offenbar nicht entschieden werden können, ob diese von der Schleimhaut des Uterus oder vom Wolff'schen Gange ausgegangen war; vielmehr müßten dann beide Möglichkeiten offen bleiben. So beschrieb Schottländer einen ganz atypischen Verlauf des Wolff'-

schen Ganges in der Wand eines Uterus subseptus mit offener Ausmündung in die Cervix, obwohl er caudalwärts weiterlief. Der gleiche Autor beschrieb einen weiteren Fall, wo der Wolff'sche Gang in der Wand eines Uterus bicornis septus liegt. Auch hier könnte man sich, falls man es mit einer Adenomyosis zu tun hätte, weder für die eine noch für die andere Möglichkeit der Abstammung sicher entscheiden. Kermauner spricht sogar von einem eigenen Muskelmantel des Wolff'schen Ganges, der bei stärkerer Beteiligung der Muskulatur Bleistiftdicke erreichen kann. Das Vorkommen eines solchen eigenen Muskelmantels am Wolff'schen Gang wird es aber dann auch möglich erscheinen lassen, daß dieser Muskelmantel des — nach Robert Meyer — neben dem Uterus und der Cervix herunterlaufenden Gartner'schen Ganges mit der Stammmuskulatur des Uterus verschmilzt und so in deren Außenschicht gelegen scheint. Die Untersuchungen Robert Meyer's über diesen Punkt würden also nicht von vornherein dagegen sprechen, daß eine Adenomyosis des Gartner'schen Ganges im Außenmuskelmantel des Uterus gefunden werden kann. Da auch Verbindungen zwischen Gartner'schem und Müller'schem Gang — wie oben gezeigt — vorkommen, kann die Möglichkeit der Herleitung der Adenomyosis des Uteruscorpus und der Cervix aus dem Gartner'schen Gang generell nicht bestritten werden.

Nun bliebe noch, über die Adenomyosis zu sprechen, als deren Ausgangspunkt das in das Myometrium einwuchernde, zu Zylinderepithel metaplasierte Serosaepithel angenommen wird. Diese Adenomyosis bevorzugt die dorsale Seite des Uterus und zwar die äußeren Lagen desselben. Bezüglich ihres mikroskopischen Aussehens unterscheidet sich die mit der Serosa zu-

sammenhängende Adenomyosis in keiner Weise von der Adenomyosis, die von der Schleimhaut hergeleitet wird; ihre Diagnose kann daher nur aus der peripheren Lage und dem breiten Zusammenhang mit der Serosa gestellt werden. Diese Theorie wurde von Robert Meyer und auch von Borst und Aschoff angenommen. Sie gilt aber nur für die Adenomyosis, die in den äußeren serosanahen Wandschichten des Uterus, der Tube, im Ovarium, im visceralen odor parietalen Peritoneum der Unterbauchgegend, endlich extraperitonal im Nabel oder in der Leiste lokalisiert ist. Von besonderer Bedeutung ist die Adenomyosis, die in der Serosa des kleinen Bekkens öfters vorkommt, als rectocervicale Knoten. Gerade mit diesen recto-cervicalen Wucherungen hat man sich viel beschäftigt und Robert Meyer sprach nach eingehender Untersuchung die Ansicht aus, daß diese Adenomyosis in der Mehrzahl der Fälle vom Serosaepithel abzuleiten sei. Die drüsigen Gebilde der rectocervicalen Knoten zeigten zudem die gleiche Ähnlichkeit mit der Uterusschleimhaut wie die Adenomyosis anderer Herkunft. Schließlich konnte Robert Meyer in Serienschnitten den Übergang des Serosaepithels in die Schlauchbildung einwandfrei nachweisen. Solche Serosawucherungen von Endometriumcharakter können überall da entstehen, wo Serosaepithel durch Verklebung an der Oberfläche in die Tiefe verlagert wird. Ätiologisch kommt hierführ neben Druckschädigungen wohl in erster Linie chemisch-bakterielle Oberflächenschädigungen in Betracht, sie kommt wohl meist durch retrograden Inhalttransport auf dem Tubenweg zustande. Die Beziehung zur Grundlage der Sampson'schen Theorie ist damit gewonnen, wenn gleich die ätiologisch herangezogene Grundursache anders wie dort aufgefaßt ist (Dyroff).

Die seroepitheliale Theorie scheint nun in neuester Zeit durch die von Sampson begründete Implantationstheorie in Frage gestellt zu werden. Sampson will nach seiner Theorie die Gesamtheit aller Adenomyosisfälle umfassen. Könnte er einen einwandfreien Beweis seiner Theorie liefern, so würden damit allerdings alle bisherigen Theorien überflüssig. Sampson's Ansicht ist folgende: Geschwülste, die die Charakteristika einer Adenomyosis tragen, entstehen durch Implantation von Schleimhautstücken, welche entweder aus rupturierten endometriumhaltigen Teer bzw. Schokoladecysten des Ovariums oder direkt durch retrograde Menstruation aus Uterus bzw. Tube zur Aussaat gelangen. Russel konnte im Jahre 1899 bereits als erster derartige Befunde von „Absprengseln des Müller'schen Ganges" im Ovarium beschreiben. Bis zum Jahre 1919 galt dieser Befund als wenig beachtenswert und erst Sampson hat sich durch seine zahlreichen Arbeiten um die Neubewertung dieses Befundes verdient gemacht. Heute steht die Sampson'sche Implantationstheorie im Mittelpunkt der wissenschaftlichen Diskussion. Sampson behauptet, die Zellen dieser Implantationen hätten die Eigenschaften einer infiltrativen Geschwulst (vielleicht unter dem Einfluß der Sekretion des Eierstockes oder des Corpus luteum), die sie befähigen, Zutritt zu den verschiedenen subserösen Geweben zu erlangen. Dort bildeten sie neue Geschwülste vom Bau des Endometriums. Der gewöhnlichste Sitz dieser Adenomyosis sei im Ovarium, wo sie drüsenähnliche Räume bildet, die von endometriumähnlichem Gewebe begrenzt sind. Menstrualblut häufe sich in diesen Drüsenräumen an und Cysten, die dunkles Blut enthalten, bildeten sich aus zu den sogenannten perforierenden hämorrhagischen Cysten des Ovariums. Eine Adenomyosis an

anderen Stellen, so im Becken seien gewöhnlich Einbrüche ins angrenzende Gewebe, das durch die Ruptur dieser Cysten frei würde. Weniger häufig seien die direkten Implantationen vom Endometrium aus. Die Zellen dieser sekundären Geschwülste hätten nach Sampson's Meinung die Fähigkeit, in die Lymphbahnen einzudringen und so auf metastatischem Wege Geschwülste von gleichem Charakter an anderen Stellen zu erzeugen. Diese letztere Ansicht Sampson's erscheint jedoch ziemlich unglaubhaft und ist bisher auch nicht durch entsprechendes Beweismaterial gestützt. Sampson begründet seine allgemeine Theorie mit einer Fülle von sowohl makroskopischem als auch mikroskopischem Material, das zunächst überzeugen muß. Die Beweisführung seiner Hypothese stößt allerdings auf zahlreiche Schwierigkeiten, wird aber unterstützt durch die Tatsachen, daß die Adenomyosis gleichzeitig mit dem uterinen Endometrium menstruiert und auch während der Schwangerschaft deciduale Veränderungen eingeht. Dabei ist es ganz gleichgültig, an welcher Stelle sie lokalisiert ist. Die Schwierigkeit einer einwandfreien Beweisführung besteht darin, den Nachweis der Verschleppung von Schleimhautbröckeln des Uterus durch retrograde Menstruation und von deren Implantations- und Wachstumsfähigkeit einwandfrei zu führen. Die Möglichkeit einer retrograden Menstruation glaubt Sampson mit seinen autoptischen Befunden bewiesen zu haben. Zusammenfassend führt Sampson als Beweis seiner Anschauungen an: die Häufigkeit seiner Befunde, die Entstehung der Veränderungen in der menstruationsfähigen Zeit, die morphologische Übereinstimmung der Wucherungen mit der Uterus- und Tubenschleimhaut und der endometranen Adenomyosis, die häufige Kombination mit Veränderungen des Uterus.

wie Retroversio, Retroflexio, Myom und Polypen, welche eine retrograde Menstruation begünstigen sollen. Der Auffassung Sampson's könnte entgegen gehalten werden, daß der retrograde Austritt von Menstrualblut erst durch die Operationsmaßnahmen künstlich herbeigeführt worden sei. Nun konnte aber Dyroff am intakten weiblichen Genitale durch tropfenweise Kontrastfüllung des Uterus zeigen, daß dieser stets dann retrograd einen Teil seines Inhaltes durch die Tube entleert, sobald seine Kapazität überschritten wird, auch wenn der Inhalt ungehindert durch den Cervicalkanal abfließen kann. Und zwar konnte er dieses Übertreten in die Tube auch zur Zeit der Menstruation nachweisen, während man bisher die uterinen Ostien zu dieser Zeit für funktionell geschlossen gehalten hatte. Damit ist also die Möglichkeit des retrograden Transports von Uterusschleimhaut durch die Tube auf das Bauchfell mit Sicherheit erwiesen, die Voraussetzung Sampson'schen Theorie also gefestigt. Sampson weist darauf hin, daß die endometrioiden Bildungen, vorzüglich an der lateralen und unteren Fläche des Ovariums, ferner an der Beckenserosa, in der Gegend des ligamentum sacrouterinum und der Hinterfläche des ligamentum latum sich lokalisierten, somit an denjenigen Stellen, welche am innigsten mit der Tubenöffnung in Kontakt stehen. Der einzige einwandfreie Beweis, der gegen diese Implantationstheorie von Sampson erhoben werden kann und der sie ins Wanken bringt, ist der von Robert Meyer, der behauptet, die Adenomyosis könnte deshalb nicht vom Endometrium abgeleitet werden, weil das echte Endometrium, also das des Uterus, kein elastisches Gewebe enthalte, dagegen in den Zellhüllen dieser Tumoren Bruchstücke von elastischem Gewebe gefunden worden seien. Jedoch

läßt die Erfahrung Sampson's diesen Gegenbeweis nicht gelten, da er in einem sorgfältigen und mühevollem Studium nur in 2 von 30 untersuchten Fällen die Gegenwart von elastischem Gewebe nachweisen konnte. Die Sampson'sche Implantationstheorie wäre insofern verlockend, als sie eine einheitliche Erklärung für alle Fälle von Adenomyosis gestatten würde. Jedoch muß immer wieder darauf hingewiesen werden, daß ein einwandfreier Beweis der gesamten Theorie noch aussteht und daß die Möglichkeit der Ableitung aller Adenomyosisfälle von derartigen Implantationen überhaupt recht unwahrscheinlich ist. Mindestens vorläufig muß also auch für diese serosanahen Tumoren die Auffassung von einer seroepithelialen Herkunft durchaus aufrecht erhalten werden. Jedenfalls kann erst die weitere Forschung die Frage in dem einen oder anderen Sinne entscheiden. Wichtig für die ganze Auffassung ist, daß Robert Meyer heute im Begriff steht, seine anfangs generell ablehnende Haltung gegenüber der Sampson'schen Implantationstheorie aufzugeben, d. h. daß er sie zur Erklärung einiger Sonderfälle anzunehmen bereit ist.

Aus der bisherigen Darstellung ergibt sich, daß die Herleitung der Adenomyosis von der Schleimhaut bzw. von dem Serosaepithel heute die größte Anhängerschaft aufweist. Allerdings soll die Adenomyosis, die von der Schleimhaut abgeleitet wird, vorherrschen. Ich bin der Meinung, daß sich jede Ansicht, die von mir über die Entstehung der Adenomyosis angegeben wurde, rechtfertigen läßt, zumal jeder Autor seine eigene Meinung mit großem Beweismaterial stützen konnte.

Eine Entscheidungsmöglichkeit des Literaturstreites über die Frage des Ursprungs der Adenomyosis zu Gunsten der Schleimhautgenese hat man schließlich

darin gesucht, daß man bei der Adenomyosis während der Schwangerschaft eine deciduale Reaktion nachweisen konnte. Jedoch auch diese Beobachtung erwies sich auf der Suche nach genetischen Anhaltspunkten als unzuverlässig, da man bei Vertretern aller angeführten Adenomyosisgruppen deciduale Reaktion während der Schwangerschaft feststellen konnte.

Bevor wir uns mit der decidualen Reaktion der Adenomyosis in der Gravität beschäftigen, müssen wir über das Aussehen des mikroskopischen Bildes der Adenomyosis unterrichtet sein. Dieses zeigt innerhalb der Muskelzellbezirke des Uterus bzw. des Myoms verstreut entweder einzelne Drüsen oder größere Drüsenfelder in verschiedener Dichte eingelagert. Die Drüsen weisen recht verschiedenartige Bilder auf; man findet gerade zylindrische Form, solche mit starker Schlängelung, Ausbuchtung, aber auch mit dendritischen Verzweigungen und zystischen Erweiterungen. Das Epithel ist einreihig, kubisch bis hochzylindrisch und kann in den cystisch erweiterten, mit Sekret, Blut, Blutpigment, abgestoßenen Epithelien, Pigmentzellen und Leukozyten gefüllten Drüsen ganz abgeplattet sein. Die Drüsen können von mehr oder weniger zellreichem Stroma umscheidet sein: in den älteren Partien liegen sie gewöhnlich ohne jeden Stromamantel direkt den Muskelfasern an. Zur Adenomyosis zu rechnen sind auch jene seltenen Fälle von cystischen Myomen, in welchen die Cystenwand von Epithel bekleidet ist und außerdem das Myomgewebe von gewucherten Drüsen durchsetzt ist.

Uns interessiert nun vor allem die Frage nach der Teilnahme der heterotopen Drüsen und deren Stroma an den Schwangerschaftsveränderungen der Ge-

bärmutterschleimhaut, zumal Hans Albrecht behauptet, daß die deciduale Reaktion in den verlagerten Drüsen bei Schwangerschaft häufig auch ausbleiben kann. Robert Meyer beschreibt einen derartigen Fall von Adenomyosis, wo eine deciduale Reaktion in der Schwangerschaft um die verlagerten Drüsen nicht eingetreten war. Dagegen kann aber ausgesprochene und ausgebreitete deciduale Reaktion der Stromazellen und auch papilläre Hyperplasie und Sekretion des Drüsenepithels mit mächtiger Drüsenerweiterung in den adenomyotisch veränderten Partien während der Schwangerschaft vorkommen, wie wir es von verschiedenen Autoren an 9 Fällen der Literatur erfahren.

Die Möglichkeit einer ausgedehnten Deciduabildung bei diffuser Adenomyosis ist deshalb von eminenter klinischer Bedeutung, weil sie eine schwere Gefährdung der Schwangeren darstellen kann; denn die durch die deciduale Umwandlung bedingte Auflockerung des Gewebes führt dann, wenn sich die Placenta im Bereich der Drüsenwucherung entwickelt, zu einer hochgradigen Brüchigkeit der Uteruswand und schafft damit die Disposition zur Ruptur, wie Schäffer es an einem Falle erlebt hat. Außerdem kann die Adenomyosis in der Gravität eine Atonie des Uterus herbeiführen, wodurch es zur atonischen Nachgeburt und Nachblutung kommen kann und zudem kommen für manche Fälle Lösungsschwierigkeiten der Placenta vor, wenn diese gerade in dem veränderten Gebiet zur Haftung gekommen ist; denn wenn die Adenomyosisschläuche mit der Schleimhautoberfläche des Uterusinnern in Verbindung stehen, gleichgültig, ob sie genetisch von dieser ausgegangen oder durch Entwicklungsstörung nur mit ihnen Verbindung gewonnen haben — kann der Zottenverlauf hier besonders weit in die Tiefe ge-

hen und das klinische Bild der Placenta accreta mit ihren Folgen in Erscheinung treten lassen. Umso schwerwiegender ist noch die Gefahr der Kombination von Adenomyosis und Schwangerschaft, als die Diagnose klinisch oft unmöglich ist und deshalb sich diese Gefahren nicht voraussehen lassen. —

1. Amos war der erste, der im Jahre 1905 die deciduale Reaktion bei einer Adenomyosis während der Schwangerschaft nachweisen konnte. Er berichtete von einem Uterus, der wegen Myomatose supravaginal amputiert wurde und im fünften Monat gravid war. In den mikroskopischen Präparaten von der außerordentlich stark teils diffus, teils knollig verdickten Wand des Uterus fand sich neben zahlreichen Kugelmyomen auch eine beträchtliche Adenomyosis. Amos hatte bereits früher den Standpunkt vertreten, daß die Schleimhautherde in einer Adenomyosis, mögen sie nun postfetal oder congenital entstanden sein, funktionell gleichartig mit der Uterusschleimhaut seien. Tatsächlich fand Amos in seinem Präparat — wie vermutet —, daß das Stroma in den adenomyotisch veränderten Herden ebenfalls decidual verändert war. Sämtliche Schleimhautherde waren zu Decidua umgewandelt.

2. Nach ihm konnte dann noch im gleichen Jahre Robert Meyer von einer uterinen Gravidität im 3. Monat berichten. Die Patientin wurde wegen eines Myoms operiert; bei der genauen histologischen Untersuchung ließ sich in einem sogenannten Tubenwinkeladenom und am Isthmus tubae, neben ganz normalem Schleimhautstroma, an anderen Stellen richtiges Deciduagewebe nachweisen.

3. Döderlein und M. Herzog berichteten 1912 über einen sehr interessanten Fall. Es handelte sich um

eine 37 jährige Multipara, die im 3. Monat gravid war und jetzt über wehenartige Schmerzen und über Blutungen aus dem Uterus zu klagen hatte; der Zustand hielt ca. 3 Monate an. Döderlein fand bei einer innerlichen Untersuchung im linken Parametrium eine bis zum Nabel hinaufreichende Geschwulst, welche den viel kleineren Uterus auf die rechte Seite gedrängt hatte. Da er an eine Extrauteringravidität dachte, entschloß er sich zur Operation. Dabei ergab sich ein Tumor von harter Konsistenz. Der Uterus war als ein kleiner weicher Körper nach rechts verlagert. Es zeigte sich, daß es sich um eine $4^1/_2$-5 monatige Schwangerschaft in einer Adenomyosis handelte, deren Höhle mit der Uterushöhle durch einen Spalt entsprechend dem linken Tubenwinkel kommunizierte. Uterus und Tumor zeigten mikroskopisch stark hypertrophische Muskelzellen. Im Innern der Adenomyosis fanden sich Placentarmassen so gut erhalten, daß die Struktur derselben genau untersucht werden konnte. Die Tumorwand bestand aus Placentargeweben, Deciduazellen und Uterusdrüsen mit kubischem Epithel bekleidet. An der Innenseite der Muskulatur konnten keine Drüsen mehr nachgewiesen werden. Herzog machte Serienschnitte, die seiner Ansicht nach zeigten, daß sich die Schwangerschaft nicht in einem Reste des Gartner'schen Ganges entwikelt hatte. Es handelte sich also um die Entwicklung des Eies in einer glandulären Höhle, die mit der Uterushöhle in Kommunikation stand und zwar um eine Art interstitielle Tubargravidität. Theoretisch, so meint M. Herzog, könnte ein solcher Tumor mit glandulärer Struktur den Boden für die Weiterentwicklung eines befruchteten Eies abgeben. Die glandulären Epitheleinschlüsse der Adenomyosis des Uterus können nach Döderlein und

M. Herzog fünferlei Ursprungs sein: Sie können Reste des Wolff'schen Körpers oder des Wolff'schen Ganges sein, Reste des Müller'schen Ganges darstellen oder es handelt sich um Tumoren mit Einschlüssen von Serosaendothel, das hineinproliferiert ist oder schließlich kann das Epithel der Adenomyosis von der Uterushöhle herrühren. Auch Döderlein und Herzog haben es also für unstatthaft gehalten aus der Tatsache einer decidualen Reaktion etwa auf eine bestimmte Genese der Adenomyosis zu schließen.

4. Eine utero-rectale Adenomyosis mit ausgedehnter decidualer Veränderung, die die Schwangerschaft störte, wurde von W. S. A. Griffith 1914 beschrieben. Es handelte sich bei diesem Falle um eine 37 jährige Patientin, die im 6. Monat gravid war. Sie suchte Defäkationsbeschwerden halber den Arzt auf. Dieser konstatierte eine Geschwulst im recto-vaginalen Septum mit weichem, schwammigen Tastbefund. Der schwangere Uterus reichte bis unter die Symphyse; auf seiner Rückfläche befand sich eine weiche Geschwulst. Die Schleimhaut des rectums war nicht ergriffen. Da der Tumor an Größe immer mehr zunahm, versuchte man eine Radiumbestrahlung, die auch wirklich eine Verkleinerung der Geschwulst zur Folge hatte. Durch mikroskopische Untersuchung einiger Schnitte der Geschwulst konnte jedoch festgestellt werden, daß man es mit einer knolligen utero-rectalen Adenomyosis zu tun hatte, in der große Massen von typischen Deciduazellen in einem Muskel- und Bindegewebslager gefunden wurden. Jeder Knoten bestand aus flachen Epithelzellen und war von einer dünnen Bindegewebsschicht begrenzt. In einem Teil befanden sich ausgedehnte Drüsenschläuche, die von niedrigem kubischem Epithel gesäumt und vollständig

von breiten Deciduazellen umgeben waren. Der histologische Charakter der Geschwulst war also, wie schon erwähnt, der einer Adenomyosis, deren Bindegewebszellen, die die Drüsenschläuche umrahmten, deciduale Veränderungen eingegangen waren. Griffith war der Ansicht, daß die decidualen Veränderungen dieser utero-rectalen Adenomyosis in der Schwangerschaft die Theorie stütze, daß die Adenomyosis sowohl außerhalb wie innerhalb des Uterus vom Müller'schen Gang abzuleiten sei. Daß diese Ansicht von Griffith bezüglich des Ursprungs der Adenomyosis nicht zutreffend ist, darüber wurde schon gesprochen.

5. 1922 hören wir von W. Lahm kurz von dem Fall einer im 3. Monat graviden Frau, bei der sich auf dem Douglasperitoneum weißliche opake Knötchen fanden, die mikroskopisch aus Drüsenschläuchen bestanden, welche in cytogenes, teilweise decidual umgewandeltes Gewebe und glatte Muskulatur eingehüllt waren. Lahm hatte es auch hier zweifellos mit einer Adenomyosis, die in der Schwangerscheft deciduale Reaktion aufwies, zu tun.

6. Bald darauf konnte Aschheim uns in 2 Fällen den Nachweis der decidualen Reaktion bei Adenomyosis in der Schwangerschaft erbringen. Im 1. Falle handelte es sich um eine 39 jährige Patientin, die wegen starker Kreuzschmerzen und einer schnellwachsenden Geschwulst den Arzt aufsuchte. Die Untersuchung ergab einen bis zum Nabel reichenden Tumor des Uterus, an dem man eine linke, weiche und eine rechte härtere Partie unterscheiden konnte. Er stellte die Diagnose auf durch Myom komplizierte Gravidität und nahm die supravaginale Amputation des Uterus vor. Der exstirpierte Uterus war gut straußeneigroß und zeigte

eine etwas unregelmäßige Oberfläche. An Vorder- und Hinterwand wölbten sich mehrere etwa kirschgroße Tumoren vor. Aus der Amputationsstelle war im frischem Präparat eine Eiblase ausgetreten, in der ein etwa 14 cm langer Fötus lag. Das tumorartige Gewebe, das die Uterusmuskulatur umgab, bestand — wie schon erwähnt — aus zahlreichen Nestern, die schon bei makroskopischer Betrachtung in ihrer Mitte Hohlräume erkennen ließen. Dieses Gewebe ging deutlich erkennbar in die Schleimhaut über. Das ganze Gewebe sah aus wie eine maligne Neubildung, die die Uterusmuskulatur durchwachsen hatte. Indessen fand Aschheim bei histologischer Untersuchung, daß es sich um eine Adenomyosis handelte. Von der Schleimhaut bis an den Muskelmantel durchsetzten zahllose Drüsen die ganze Muskulatur. Sie waren besonders eng und klein, tubulös, bald mächtig erweitert mit Papillen und zeigten Epithel, das bald kubisch, bald zylindrisch war. Auch Sekretionsfunktion war im Epithel und an der Sekretansammlung im Drüseninnern nachzuweisen. Die Drüsen lagen nach Aschheim eingebettet in einem Deciduazellgewebe, wie er es in dieser Mächtigkeit im normalen Deciduallager noch selten beobachtet hatte. Unter den Deciduazellen selbst konnte er deutlich 2 Formen erkennen: die einen stellten große ovale oder runde Zellen dar mit ovalem Kern und hellem Protoplasma, das oft Vakuolen zeigte oder Schaumstruktur aufwies; die anderen waren von polygonalem und spindeligem, oft langgestrecktem Aussehen, zeigten einen dunkler gefärbten Kern und ein trübes Protoplasma. Diese Zellen glichen oft den chorialen Zellen und in der Anlagerungszone wäre es schwer gewesen, sie von diesen mit Sicherheit im Einzelfalle zu unterscheiden.

Hier jedoch, weit entfernt von der Placenta, war ihre deciduale Eigenschaft nach Ansicht Aschheims über jeden Zweifel erhaben. Ferner sah Aschheim noch zahlreiche kleine einkernige Zellen mit schmalem Protoplasma und vielkernige Zellen, die gelappte und in Kernbröckel zerfallene Kerne aufwiesen und Leukocyten darstellten; Plasmazellen konnte er nicht finden. Glykogen war in den Deciduazellen vorhanden. Hier hatte es sich also um eine mächtige Deciduazellwucherung des Stromas bei Adenomyosis uteri gravidi gehandelt. Auch Aschheim unterließ es auf Grund seines Befundes, einen Schluß auf die Genese der Adenomyosis zu ziehen. Er äußert sich über diesen Punkt: Möge nun die Adenomyosis durch Eindringen von Uterusschleimhaut entstanden oder vom Serosaepithel abzuleiten sein oder möge sie auf verlagerte Epithelien des Müller'schen Ganges zurückzuführen sein, in allen Fällen könne sich deciduale Reaktion in der Schwangerschaft einstellen. Die Leukocyten, die er in der Decidua fand, bezieht er nicht auf eine Entzündung; er ist vielmehr der Meinung, daß sie während der Schwangerschaft eingewandert seien; denn Rundzellen und Leukocyten fände man ja in jeder Decidua. Ihnen kämen wohl nur phagocytäre Eigenschaften oder irgend eine Bedeutung im Stoffwechsel zu.

7. In einem 2. Präparat, des Aschheim untersuchte, konnte er zeigen, daß die deciduale Reaktion in verlagerten Drüsen bei der Adenomyosis auch praktische Bedeutung erlangen kann. Er beschrieb den Fall einer jungen Frau, die wegen Peritonitis, mit hohem Fieber, Blut im Urin, in der Annahme operiert wurde, daß es sich um eine Perforation vom Uterus in die Blase infolge kriminellen Eingriffs handle. Der Uterus

mit einem Ovarium wurden entfernt, jedoch konnte eine Perforation nicht gefunden werden. Die Frau kam dann bald septisch ad exitum. Aschheim untersuchte Schnitte des Präparates mikroskopisch, da es wichtig war, zu wissen, ob die Frau überhaupt schwanger gewesen war, zumal der Fall gerichtlich verfolgt wurde. Der kleine Uterus zeigte eine mit grauem Belag bedeckte Innenfläche. Mikroskopisch fand sich der größte Teil der Schleimhaut nekrotisch zerfallen und kleinzellig infiltriert. Nur an einer Stelle der Innenfläche waren Drüsen von Schwangerschaftscharakter zn sehen. Ihr Stroma war jedoch nicht verändert. Wohl aber fand sich in der Muskulator eine Drüse, deren Stromazellen stark decidual verändert waren. Im Ovarium fand sich ein Corpus luteum mit „Kolloidtropfen". Auf Grund dieser beiden mütterlichen Schwangerschaftsreaktionen konnte Aschheim die Behauptung aufstellen, daß man es mit decidualer Reaktion bei Adenomyosis in der Schwangerschaft zu tun hatte, daß also eine Schwangerschaft vorgelegen haben mußte. Daraus ist zu ersehen wie hoch auch für die Praxis die deciduale Reaktion der Adenomyosis manchmal zu bewerten sein kann.

8. Über einen äußerst interessanten Fall konnte uns auch Charles D. Lochrane 1923 berichten. Es handelte sich um eine 42 jährige Erstgebärende. Dem Kaiserschnitt, der infolge ungünstiger Lage des Kindes notwendig war, wurde der Porro angeschlossen, da eine ausgebreitete Geschwulst von adenomyotischem Charakter an der hinteren Uteruswand lokalisiert war. Da die Eierstöcke normal erschienen, wurden sie zurückgelassen. Die mikroskopische Untersuchung der Geschwulst ergab zahlreiche und ausgedehnte Gebiete von typischem decidualem Gewebe, das von Drüsen-

räumen durchsetzt war. Einige dieser Drüsenräume waren begrenzt von einer einzelnen Schicht pflasterartig angeordneter Zellen. Diese endometriumähnlichen Gebiete lagen in Mitte der glatten Muskulatur, von der sie sich jedoch scharf abgrenzten. Allein nach Lochrane sprach nichts für einen Zusammenhang dieser decidualen Gebiete mit der Uterushöhle. Lochrane glaubt die Tatsache der decidualen Reaktion seiner Adenomyosis als Teil der Beweisführung für den Ursprung der Adenomyosis vom Müller'schen Gang annehmen zu dürfen; daß diese Folgerung nicht statthaft ist, wurde bereits besprochen.

9. Der letzte Fall einer Adenomyosis in der Gravidität, der uns aus der Literatur bekannt ist, ist der von Richard Jos. White (1926). Dieser ist der Ansicht, daß deciduale Reaktion in jeder Adenomyosis (er nennt sie auch Endometriosis) während der Schwangerschaft eintreten müsse, mit Ausnahme einer Möglichkeit, nämlich der, daß nach Sampson's Implantationstheorie Tubenepithelimplantationen zu Adenomyosis geführt haben. Es ist natürlich bedenklich, aus solcher theoretischen Beurteilung heraus Rückschlüsse auf die Histogenese zu wagen; deshalb möchte ich daran erinnern, daß die Adenomyosis und die Adenomyome des Uterus selbst in der Gravidität nicht immer decidual reagieren; worin ich die Ursache dieser Verschiedenheit sehe, darüber wird uoch zu sprechen sein. Bei dem Fall White's handelte es sich um eine 27 jährige Patientin. Die innere Untersuchung ergab eine breite und weiche Cervix. Der Fundus war mässig retrovertiert. Das hintere Scheidengewölbe ließ im Douglas einige Knoten durchtasten. Bei der rectalen Untersuchung ergab sich, daß die Rectumwand nicht eingestülpt war, jedoch war der Knoten durch

die Darmwand leicht zu fühlen. Er fühlte sich hart und knollig an, ähnlich einem Narbengewebe, Die Cervix wurde glatt, die Portio ohne Erosion oder Geschwürsbildung gefunden. Da man sich über die Diagnose nicht im klaren war und da man fürchtete, eine Schwangerschaft zu zerstören, wurde die Patientin nach Hause geschickt, mit der Weisung, in einem Monat zur Nachuntersuchung wieder zu kommen. Nach Ablauf dieser Beobachtungszeit wurde, um die Patientin zu beruhigen und um die verdächtige Situation zu klären, die Geschwulst zu entfernen beschlossen. Man fand bei der Operation eine Geschwulst, die sich vom Douglas bis in die Submucosa der Vagina, aber nicht ins Rectum oder in die Cervix hinein erstreckte. Die Geschwulst zeigte verschiedene kleine Cysten, war ziemlich derb und von unregelmäßiger Gestalt. Mikroskopische Präparate erwiesen, daß es sich teilweise um glatte Muskulatur und teilweise um unregelmäßig begrenzte Gebiete von Drüsengewebe handelte. Die Drüsen, die Neigung zu cystischer Erweiterung darboten, waren ausgekleidet von niedrigem kubischem Epithel und umgeben von einem dünnen Mantel flacher Zellen, die den Deciduazellen der Uterusschleimhaut, wie man sie in den ersten Monaten der Schwangerschaft antrifft, sehr ähnlich waren. White fand an diesen Stellen auf große Strecken Einlagerungen runder Zellen und polymorph kernige Infiltration. Es handelte sich auch hier um deciduale Reaktion einer Adenomyosis in der Schwangerschaft, die im hinteren Scheidengewölbe gelegen war.

10. Im letzten Jahre gab eine Operation in der Erlanger Frauenklinik Gelegenheit, einen Fall von Adenomyosis in der Schwangerschaft zu studieren. Es handelte sich um eine 42 jährige Frau, die bereits

3 Geburten hinter sich hatte. 1920 hatte sie eine normale Geburt mit ungestörtem Wochenbettsverlauf. 1924 und 1926 wurde sie wegen Querlage in hiesiger Klinik entbunden. Nun kam die Frau im Aprill 1928 im 10. Monat schwanger wieder in die Klinik zur Entbindung. Auch dieses Mal wurde eine Querlage und zwar eine erste dorso-anteriore festgestellt. In Anbetracht dessen, daß das so die 3. Querlage bei der Patientin war, wurde ihr die Schnittentbindung mit gleichzeitiger Sterilisation vorgeschlagen, womit sie sich einverstanden erklärte. Es wurde sodann die Operation in Allgemeinnarkose vorgenommen. Nach Eröffnung der Bauchhöhle wurde das Uterus-peritoneum quergespalten und nach oben und unten abgeschoben. Der Uterus wurde durch Längsincision im cervikalen Teil eröffnet; das in erster dorso-anteriorer Querlage befindliche Kind wurde an den Füßen entwickelt. Auf Injektion von 1 ccm Pituglandol intravenös, löste sich die Placenta, die sehr tief an der Hinterwand saß, sofort spontan; da es gleichwohl aus der Placentarstelle stark blutete und diese in das Isthmusgebiet hereinreichte, wurde als Sterilisierungsmethode der Porro gewählt. Die linken Adnexe blieben zurück, die rechten wurden mitgenommen, hier mußten sehr starke Venenbündel unterbunden werden. Die supravaginale Amputation wurde in typischer Weise durchgeführt. Der Cervixstumpf ließ sich durch eine doppelte Schichtnaht gut schließen und decken. Dann Schluß der Bauchhöhle.

Das entnommene Uterusspräparat wies an seiner linken Vorderwand, vor der Uteruskante gelegen und etwa das untere Drittel einnehmend, mehrere flachbuckelige Vorwölbungen auf, die zunächst als abgeflachte Myomknoten imponierten. Auf dem Durchschnitt

Bild 1

zeigte sich, daß die knotigen Einlagerungen tatsächlich ein myomartiges Aussehen hatten, jedenfalls von der Uterusmuskulatur in Konsistenz und Farbe verschieden waren und sich deutlich von ihr absetzten. Die Tumoren waren in der äußersten Wandschicht entwickelt, reichten bis hart an die Serosa und waren auf eine Außenschicht beschränkt, die etwa $^1/_8$ der ganzen Wanddicke ausmachten. Innerhalb dieser Schicht erstreckten sich die Tumoren, mit einander im Zusammenhang stehend längs der Uteruskante nach oben. (Bild 1).

Durch diese Einlagerung mußte, funktionell betrachtet, im unteren Uterusdrittel eine Abänderung der Auflockerungs- und Elastizitätsbedingungen gegeben sein, deren klinische Auswirkung ich mit dem gehäuften Auftreten von Querlagen in Zusammenhang bringen zu dürfen glaube; denn es ist ja von Myomen dieses Sitzes, aber auch von anderartigen Änderungen der Auflockerungs- und Elastizitätsbedingungen, wie z. B. von der Placenta praevia her bekannt, daß in diesen Konsistenz- und Spannungsänderungen eine Ursache für das Auftreten einer Querlage gelegen sein kann. Offenbar bieten derartige pathologische Zustandsänderungen der unteren Uterusabschnitte dem normal vorliegenden Teil nicht genügend Raum zur Aufnahme bzw. ein in dieser Weise verändertes unteres Segment vermag den vorliegenden Teil nicht genügend zu umfassen und zu fixieren. Dazu kommt, daß solche Einlagerungen mit der Veränderung der Spannungsverhältnisse vielfach auch eine Änderung der Uterushaltung nach sich ziehen, die dann ihrerseits das Zusammenkommen einer Schief- bzw. Querlage erleichtern wird.

Die angefertigten mikroskopischen Präparate bestehen vorwiegend aus glatter Muskulatur, vereinzelt eingestreuten Drüsen und dazwischen liegendem Bindegewebe. Die van Gieson-Färbung zeigt gelbgrüne, größtenteils längs, teilweise aber auch quergetroffene Muskelbündel mit reichlichen Gefäßen. Der Muskulatur gegenüber hebt sich das hochrot gefärbte Bindegewebe scharf ab. Es tritt stark in den Hintergrund und ist meist nur feinfaserig angeordnet, an den Kreuzungsstellen allerdings dichter. Zwischen die Muskulatur eingelagert finden sich größere und kleinere Bezirke, deren lockerer, zum Teil ödematöser Gewebszusammenhang sich scharf gegen die kompakter angeordnete Muskulatur abhebt. Das Gewebe ist hier aus sehr großen meist rundlichen und kugeligen Zellen in lockerem Verband zusammengesetzt, die Zellen breitkantig aneinander gereiht. Die Zellen haben helles Protoplasma und dunkler gefärbte, teils in der Mitte, teils mehr excentrisch gelagerte Kerne. Letztere lassen vereinzelt hellere vakuolenartige Stellen erkennen. An anderen Stellen ist der Bau der Zellen mehr spindelig und oval, ebenso der der Kerne. Hier macht der großfelderige Aufbau des Gewebes einem mehr streifig angeordnetem, ebenfalls recht lockeren, Platz. (Bild 2). Die beschriebenen Gebiete grenzen überall direkt an die Muskulatur an, eine tiefere Bindegewebsschicht ist nirgends zwischen geschaltet, sie reichen nirgends an die Oberfläche heran und stehen miteinander im Zusammenhang. Sie sind meist um ein Lumen herum angeordnet, gegen das sie sich an manchen Stellen in Form breiterer und schmälerer zotten- und papillenartiger Ausläufer hin vorwölben. (Bild 3). Der epitheliale Charakter der dem Lumen benachbarten Innenschicht ist nur noch an einzelnen Stellen erkenn-

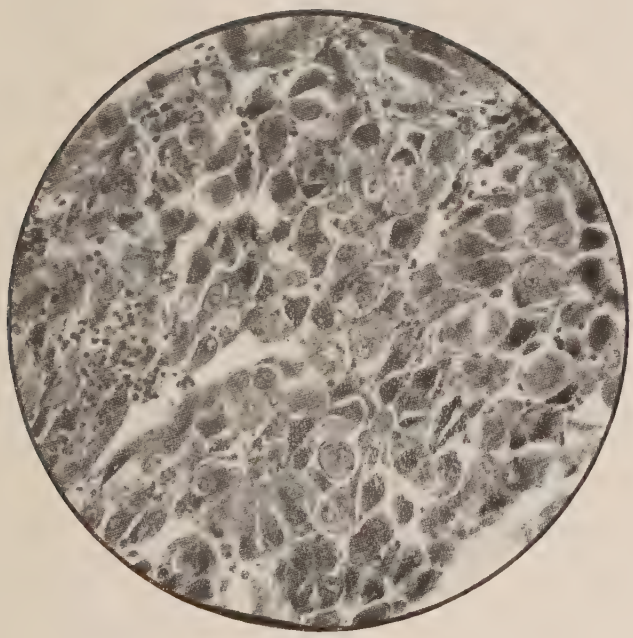

Bild 2

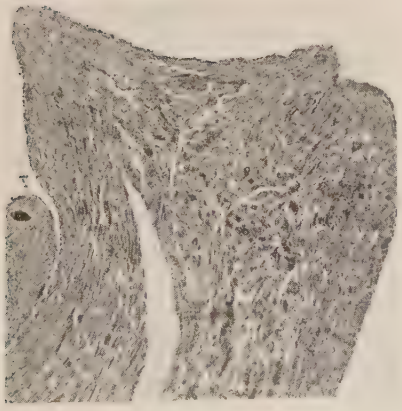

Bild 3

bar; meist handelt es sich auch hier um eine Zellform, die der vorbeschriebenen völlig gleicht. Dagegen finden sich an anderen Stellen Drüsenschläuche in die Muskulatur eingelagert, die jene Zellform in der Nachbarschaft vermissen lassen, also der Muskulatur unmittelbar angelagert sind. Diese haben dann ihre epithelialen Charakteristika unverändert erhalten, wenn auch eine gewisse Zellhypertrophie festzustellen ist. Diese Drüsenschläuche stehen zum Teil nachweisbar mit den vorbeschriebenen Zellagern in Lumenzusammenhang, gehören also der gleichen Ausgangsbildung an. Es fehlt ihnen lediglich die stärkere Einlagerung und ödematöse Hypertrophie tieferer Zellschichten, eine Erscheinung. die offenbar darauf zurückzuführen ist, daß diesen Epithelschläuchen eine größere Bindegewebshülle fehlt, da sie unmittelbar in die Muskulatur eingebaut sind. Die Sudanfärbung läßt nur in einzelnen Zellen Verfettung erkennen. Dagegen hebt sich bei der Glykogenfärbung mit Karmin das mit Hämatoxylin vorgefärbte umgebende Gewebe ziemlich scharf gegen das hellere der beschriebenen Bezirke ab, in welchem sich spritzerartige und punktförmige Glykogeneinlagerungen von tiefroter leuchtender Farbe finden.

Die Beschreibung der Präparate ergibt, daß es sich auch bei unserem Fall um eine Adenomyosis des Uterus mit stark decidual veränderten Partien handelt, denn die beschriebenen hypertrophisch ödematösen Zellkomplexe entsprechen decidual veränderten in die Muskulatur eingesprengten Schleimhautpartien, deren deciduale Reaktion nur an den Stellen fehlt, wo eben das die Drüse umgebende Bindegewebe als Ausgangsmaterial der Decidua nicht ausgebildet ist, In dieser Erkenntnis liegt aber eine Erklärung für den Widerspruch, der sich in der Literatur hinsichtlich der

decidualen Schwangerschaftsreaktion solcher Adenomyosis-Einschlüsse findet. Denn es geht daraus hervor, daß eben nur die Einsprengungen, die gleichzeitig ein entsprechendes Bindegewebslager enthalten, decidual reagieren können, während ohne Mitverlagerung von Bindegewebe die typische deciduale Bindegewebsreaktion naturgemäß gleichfalls vermißt wird. Dieser Fall lehrt aber auch wieder, daß der Nachweis einer decidualen Reaktion bei Adenomyosis in der Gravidität nicht dazu ausreicht die Frage bezüglich des Ursprungs der Adenomyosis einheitlich zu beantworten.

Ob nun eine Adenomyosis vom Wolff'schen Gang, von der Urniere, von der Schleimhaut oder vom Serosaepithel abgeleitet wird, in allen 4 Fällen ist deciduale Veränderung während der Schwangerschaft möglich. Jede der 4 von mir angeführten Theorien hat jedenfalls ihre Berechtigung und kann nicht generell abgelehnt werden, denn jede ist durch kasuistisches Beweismaterial gestützt. Man darf eben in der Biologie nicht alles auf einen Nenner bringen wollen; denn die Biologie kennt kein starres Schema, sondern auf den verschiedensten Wegen erreicht die Natur ihre Ziele.

An dieser Stelle sei es mir gestattet, Herrn Oberarzt, Privatdozent Dr. Dyroff, für die Überlassung des Themas, sowie die liebenswürdige Unterstützung bei der Anfertigung der Arbeit, meinen herzlichsten Dank auszusprechen.

Literatur.

Amos: Deciduabildung in den Schleimhautherden eines Adenomyoms. Z. f. Geb. u. Gyn. Bd. 54. 1905.

Döderlein Th. J. und M. Herzog: Schwangerschaft in einem Adenomyom. Münchner mediz. Wochenschrift Nr. 30, p. 1692.

Griffith U. S. A.: A case of uterorectal adenomyoma with extensive decidual metaplasia complicating pregnancy. The Lancet Nr. 4742.

Lahm W.: Zur Adenomyosis des weiblichen Genitalapparates. Z. f. Geb. u. Gyn. Bd. 85.

Aschheim: Adenomyosis und Gravidität. Z. f. Geb. und Gyn. Bd. 86.

Lochrane Charles D.: Decidual reaktion in diffuse endometriomyoma of the pregnant uterus. Journ. of obstetr. a. gynaecol. of the Brit. Empire Bd. 30, Nr. 3.

White Richard Joseph: Report of a case of decidual reaction in adenomyoma of rectovaginal septum. Americ. journ. of obstetr. a gynaecol. Bd. 11.

Meyer Robert: Adenomyosis am graviden Uterus. Zt. f. Geb. und Gyn. L IV H.

Dyroff: Zbl. f. Gyn. 1925 Nr. 34; Monsch. G. G. 1926; Münch. med. W. 1926 Nr. 8; deutsche med. W. 1926 Nr. 10. Fortschritte d. Röntg. Bd. 34/144; Mschr. G. G. 1927; Arch. Gyn. Bd. 132/II.

Lebenslauf.

Paula Bollendorf, geboren am 29. Juni 1904 zu Oberhausen (Rheinland) absolvierte April 1924 das städt. Mädchenrealgymnasium zu Nürnberg. Mai 1924 begann sie ihr medizinisches Studium in Berlin, wo sie jedoch nur ein Semester blieb, um dann in Erlangen ihr Studium fortzusetzen. Dort bestand sie nach vier Semestern das ärztliche Vorexamen. Während des 6. und 7. Semesters studierte sie in Graz und kehrte darauf wieder nach Erlangen zurück, um dort ihr Studium zu vollenden. Am 13. Mai 1929 beendete sie ihr ärztliches Staatsexamen, das sie am 1. April 1929 begonnen hatte.